

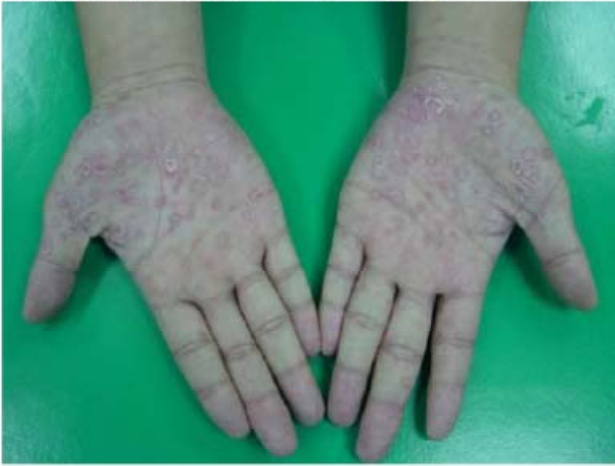等 別：高等考試
類 科：醫師(二)
科 目：醫學(三) (包括內科、家庭醫學科等科目及其相關臨床實例與醫學倫理)

- 54 下列關於結核病治療之敘述，何者正確？
(A)採用一週二到三次的高劑量療法，可以縮短療程，減少抗藥性
(B)曾接受過抗結核藥物治療，且服藥不規律者，發生抗藥性的機率高
(C)一旦罹患多重抗藥性，仍可使用標準藥物合併治療，於六個月內完治
(D)臺灣因為過去抗生素濫用，產生許多超級抗藥結核病 (XDRTB)，每年約占新結核病個案的 1%，成為嚴重的公衛問題
- 62 一位 30 歲男性，為長期靜脈毒癮者，因為發燒，呼吸困難來求診；心臟聽診有心雜音，且肺部 X 光有多處浸潤，請問最可能病原菌為何？
(A)*Klebsiella pneumoniae* (B)*Proteus mirabilis*
(C)*Staphylococcus aureus* (D)*Streptococcus pyogenes*
- 63 一個 3 天大新生兒，雙眼有化膿性分泌物，格蘭氏染色 (Gram stain) 為格蘭氏陰性雙球菌，應選用何種抗生素治療？
(A)ceftriaxone (B)erythromycin (C)oxacillin (D)tetracycline
- 64 國小學童於學校食用營養午餐後一至六小時，陸續發生多位學童出現噁心、嘔吐及腹瀉之食物中毒群聚事件。鑑別診斷中，除考慮 *Staphylococcus aureus* 為可能病原外，下列何者亦是最可能病原？
(A)*Bacillus cereus* (B)*Campylobacter jejuni* (C)*Salmonella* spp. (D)*Vibrio parahemolyticus*
- 65 下列有關麻疹的敘述，何者錯誤？
(A)麻疹病毒是一種 RNA 病毒，主要藉由飛沫傳染，亦可經由接觸傳染
(B)發病初期的症狀以發燒、鼻炎、結膜炎以及咳嗽為主
(C)發病 2 至 4 天後，皮膚上會出現柯氏斑點 (Koplik's spots) 以及紅疹，由頭部向下移至軀幹
(D)施打 MMR 疫苗可以用來預防麻疹、流行性腮腺炎 (mumps) 以及德國麻疹 (rubella)

等 別：高等考試
類 科：醫師(二)
科 目：醫學(四) (包括小兒科、皮膚科、神經科、精神科等科目及其相關臨床實例與醫學倫理)

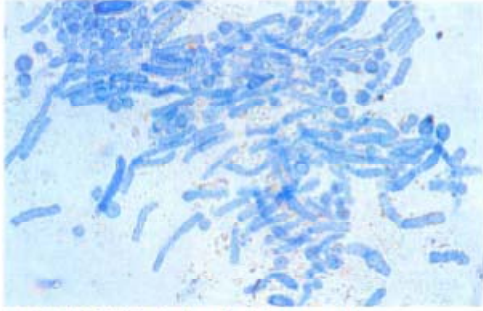
- 2 一位 1 歲 6 個月大的孩子，於 11 個月大時因為得到川崎病 (Kawasaki disease) 接受高劑量靜脈注射免疫球蛋白治療。目前下列那一種疫苗不宜接種，以免影響此疫苗效果？
(A)流感疫苗
(B)日本腦炎疫苗
(C)麻疹、腮腺炎、德國麻疹 (MMR) 三合一疫苗
(D)白喉、百日咳、破傷風、b 型嗜血桿菌、小兒麻痺五合一疫苗

- 3 一位 18 歲男孩，患有腎病症候群，雙手掌心被發現有 discoid-like 的皮疹並有脫皮如下圖，腎臟切片檢查結果為 membranous nephropathy，下列那一項感染是最可能的診斷？



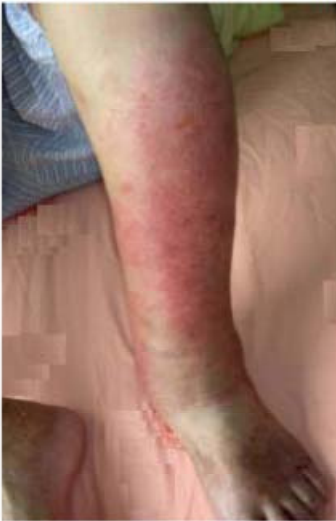- (A) B 型肝炎 (hepatitis B)
(B) 巨細胞病毒 (cytomegalovirus) 感染
(C) 鉤端螺旋體症 (Leptospirosis)
(D) 梅毒 (syphilis)
- 5 一位 5 歲大的男孩被發現有持續 2 週的右側腋窩淋巴腺腫脹，腫脹的淋巴腺只有輕微壓痛，且無明顯發燒病史。病患的右手臂上有被抓傷的痕跡，病患無結核病家族史或接觸史，皮膚結核菌素測驗為陰性反應。此童的淋巴腺病理切片以那一種染色方法，最有可能看到病原體？
(A) 抗酸性染色法 (acid-fast stain)
(B) 格蘭氏染色法 (Gram stain)
(C) 印度墨汁染色法 (India ink)
(D) Warthin-Starry stain
- 25 一位 4 歲女童在 3 週前相當健康，最近 3 週每天傍晚發高燒超過 39.5°C，兩次高燒間體溫會恢復正常，活力不受影響；但高燒時女童會有倦怠感，情緒不穩，早晨關節有僵直感，軀幹出現淡紅色皮疹且手部關節和膝關節有腫脹的現象，最有可能診斷是下列何種疾病？
(A) 幼年型類風濕性關節炎 (juvenile idiopathic arthritis)
(B) 風濕熱 (rheumatic fever)
(C) 登革熱 (dengue fever)
(D) 全身性紅斑性狼瘡 (systemic lupus erythematosus)
- 26 一位 4 個月大，體重 4 公斤的男嬰，因為反覆抽搐 (seizure) 及低血鈣症，住進醫院的加護病房。自從出生後，他就常拉肚子，並有反覆且難以治癒的念珠菌 (Candida) 感染。身體診察發現左胸骨下緣有第三度心雜音，您認為最可能的診斷為何？
(A) DiGeorge syndrome
(B) Wiskott-Aldrich syndrome
(C) X-linked agammaglobulinemia
(D) common variable immunodeficiency
- 28 有關 Hodgkin lymphoma 的致病原因，下列之病毒何者最無關？
(A) Epstein-Barr virus (EBV)
(B) cytomegalovirus (CMV)
(C) parvovirus B19
(D) human herpesvirus 6

- 38 一位 20 歲的男性病人主訴近幾年一到夏天身上都會出現紅色與棕色皮疹。理學檢查發現，患者的前胸與背部有許多粉紅色的圓形扁平脫屑皮疹，有些甚至融合在一起。KOH 鏡檢結果如下圖，則此病人最可能罹患何種疾病？



- (A) 玫瑰糠疹 (pityriasis rosea) (B) 白色糠疹 (pityriasis alba)
(C) 變色糠疹 (pityriasis versicolor) (D) 白斑 (vitiligo)

- 39 一位 70 歲男性，從 2 天前左小腿出現疼痛的皮膚病變如下圖，病灶摸起來較熱，且有壓痛感。患者左側腹股溝淋巴結也會腫痛。最可能的診斷為：



- (A) 缺脂性濕疹 (asteatotic eczema) (B) 蜂窩性組織炎 (cellulitis)
(C) 萊姆病 (Lyme disease) (D) 帶狀疱疹 (herpes zoster)

104年第一次專門職業及技術人員高等考試醫師中醫師考試分階段考試、中醫師、營養師、心理師、護理師、社會工作師考試試題

代號：3102
頁次：11-1

等 別：高等考試
類 科：醫師(二)
科 目：醫學(五) (包括外科、骨科、泌尿科等科目及其相關臨床實例與醫學倫理)

- 1 對於 *Clostridium difficile* colitis 敘述，下列何者錯誤？
- (A) 百分之 45 到 55 的 *Clostridium difficile* colitis 發生在外科的病患，尤其是接受一般外科和血管外科手術的機會最高
- (B) *Clostridium difficile* 過度增生會造成不同程度的疾病，從沒有症狀的帶原者到 self-limited colitis，偽膜性大腸炎 (pseudomembranous colitis)，猛爆性大腸炎 (fulminant colitis) 到毒性巨結腸症 (toxic megacolon) 都有
- (C) 主要治療方法是 vancomycin 靜脈注射
- (D) 電腦斷層上的表現主要是結腸壁變厚和水腫以及有腹水產生